

# 脾切除、贲门周围血管离断术后并发肾静脉血栓形成一例

宋燕州, 康志龙, 张昆, 张毅明, 李志伟, 赵新\*

深圳市第三人民医院(南方科技大学第二附属医院)肝胆外科 广东省深圳市 518000

**摘要:** 本文报道了一例既往有消化道出血病史, 合并有脾大、门静脉高压、肝炎肝硬化的患者行脾脏切除、贲门周围血管离断手术治疗后并发肾静脉血栓的病例, 予以下腔静脉滤器置入防止血栓脱落引起肺静脉栓塞、口服利伐沙班抗凝治疗, 术后40日患者肾静脉血栓消失, 予以取出下腔静脉滤器, 4个月后复查未见肾静脉血栓复发。本文对于脾脏切除术后并发深静脉血栓的原因进行了分析, 并对该手术治疗后预防静脉血栓形成进行了探讨, 旨在为降低门静脉高压患者术后深静脉血栓的形成、避免形成致死性静脉血栓提供一定的临床经验。

**关键词:** 门静脉高压, 脾脏切除, 肾静脉血栓

## Renal vein thrombosis after splenectomy and pericardial vascular disconnection: A case report

Yanzhou Song, Zhilong Kang, Kun Zhang, Yiming Zhang, Zhiwei Li, Xin Zhao\*

Department of Hepatobiliary Surgery, The Third People's Hospital of Shenzhen (The Second Affiliated Hospital of Southern University of Science and Technology), Shenzhen 518000, China

**Abstract:** This article reports a case of a patient with a history of gastrointestinal bleeding, combined with splenomegaly, portal hypertension, and hepatitis cirrhosis who underwent splenectomy and pericardial vascular dissection surgery and developed renal vein thrombosis. The patient was treated with inferior vena cava filter implantation to prevent thrombus detachment and pulmonary embolism, and oral rivaroxaban anticoagulation therapy. After 40 days, the renal vein thrombosis disappeared and the inferior vena cava filter was removed. Four months later, no recurrence of renal vein thrombosis was observed during follow-up examination. This article analyzes the causes of deep vein thrombosis after splenectomy and explores the prevention of venous thrombosis after surgical treatment. The aim is to provide clinical experience for reducing the formation of deep vein thrombosis in patients with portal hypertension after surgery and avoiding fatal venous thrombosis.

**Keywords:** portal hypertension, splenectomy, renal vein thrombosis

## 1. 引言

胃底食管静脉曲张破裂导致的消化道出血为肝硬化所致门静脉高压患者最主要的死亡原因<sup>(1)</sup>。在门静脉高压的治疗中, 脾脏切除联合贲门周围血管离断术, 在门静脉高压症致食管胃底静脉曲张破裂出血的治疗中起着重要的作用, 该手术方式因其花费低、出血少、恢复快等特点, 在我国各级医院均得到了较为广泛的应用<sup>(2)</sup>。然而, 该术式因血管壁的广泛损伤、血流动力学的改变导致术后静脉血栓、尤其是脾静脉、肠系膜上静脉及门静脉等

血管血栓形成的比例较高<sup>(3)</sup>, 但术后并发肾静脉血栓形成尚未见报导。本文报导一例脾脏切除联合贲门周围血管离断术后并发肾静脉血栓形成, 经治疗后肾静脉血栓消失的病例。

## 2. 病例资料

### 2.1. 病例资料

患者42岁女性, 既往有慢性病毒性肝炎乙型病史, 未给与规律治疗, 9月余前有消化道出血病史, 先后3次予以内镜下硬化剂及套扎止血治疗, 本次住院完善检查血红蛋白84g/L, 白细胞 $0.91 \times 10^9/L$ , 血小板 $33 \times 10^9/L$ , 腹部CT检查: 肝硬化、脾大, 门静脉多发侧支循环形成, 食管下段-胃底侧支循环形成, 脾肾分流形成, 脾动脉动脉瘤(图1)。排除手术禁忌后行腹腔镜脾脏切除联合贲门周围血管离断术。

----

收稿日期: 2025-7-7; 修回日期: 2026-3-28

基金项目: 无

\*通讯作者/Corresponding author: 赵新/Xin Zhao, E-mail: drzhaoxin@126.com

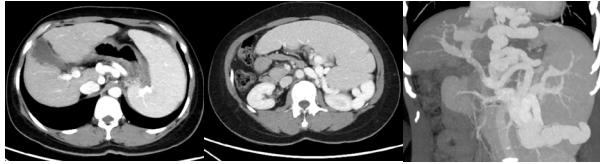


图1. 患者术前影像学检查见门静脉多发侧支循环形成, 食管下段-胃底侧支循环形成, 脾肾分流形成。

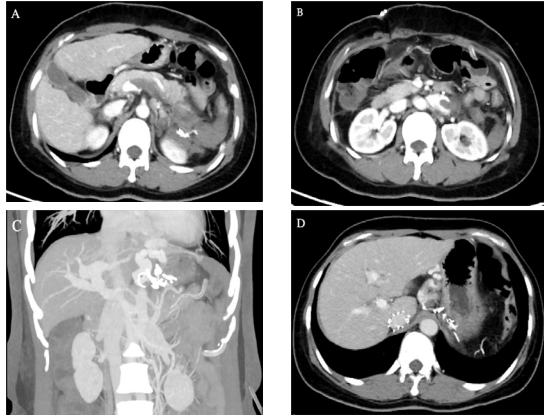


图2. 患者术后影像学检查见脾静脉血栓 (A) 及肾静脉血栓 (B、C) 形成, 下腔静脉滤器置入术后 (D)。

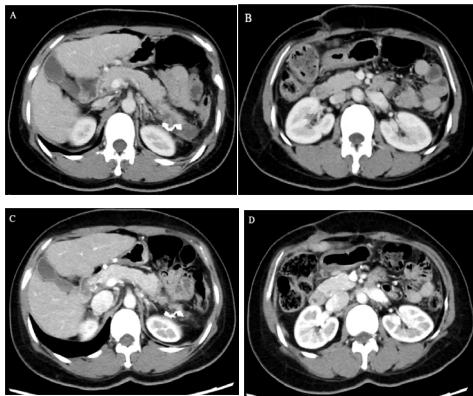

图3. 患者术后40日 (A、B) 及术后4月 (C、D) 影像学检查未见肾静脉血栓、脾静脉血栓较前减少。

## 2.2. 手术治疗

腹腔镜脾脏切除联合贲门周围血管离断术手术遵循如下步骤: 脾脏切除: 打开胃结肠韧带, 显露脾动脉, 分离并结扎脾动脉; 从脾脏下极开始逐步离断脾结肠韧带、脾肾韧带, 紧贴脾下极血管分离, 将胰尾和脾蒂分开; 切开脾胃韧带, 离断胃短血管, 打开脾蒂后方间隙; 镂空脾蒂, 使用直线切割闭合器离断脾蒂; 离断脾膈韧带上极。离断贲门周围血管: 离断贲门周围胃浆膜层以及食管下段8cm的血管, 包括胃短静脉, 胃网膜左静脉, 胃冠状静脉的胃支、食管支、高位食管支, 胃后静脉和左膈下静脉以及上述静脉伴行的同名动脉。

## 2.3. 术后血栓形成、治疗及预后

患者术后第四日确认无腹腔活动性出血后予以口服阿司匹林100mg/日抗血小板聚集治疗, 术后第五日复查影像学检查可见肾静脉及脾静脉血栓形成, 予以口服利伐沙班10mg/日抗凝治疗, 术后第六日予以预防性下腔静脉滤器置入术, 术后持续予以口服利伐沙班10mg/日抗凝治疗, 术后40日患者肾静脉血栓消失、脾静脉血栓较前减少, 予以取出下腔静脉滤器, 术后4个月复查未见肾静脉血栓复发, 脾静脉血栓较前减少 (图2, 图3)。

## 3. 讨论

肝炎肝硬化、门静脉高压所致胃底食管静脉曲张破裂出血为终末期肝病死亡的最主要原因<sup>(4)</sup>, 虽然欧美相关指南弱化了脾脏切除联合贲门周围血管离断术在肝硬化所致门静脉高压中的诊疗作用, 但因国情及诊疗条件所限, 该手术方式在我国各级医疗机构中仍存在着广泛的应用<sup>(1,5)</sup>。手术以脾脏切除及贲门周围血管离断为主要操作目标, 因手术过程中离断众多静脉导致血管内壁损伤, 同时因脾脏切除后患者血小板短期内呈指数级升高, 致使经该手术治疗后患者易并发静脉、尤其是脾静脉及门静脉甚至肠系膜上静脉等血栓形成<sup>(6,7)</sup>。本治疗中心在脾脏切除联合贲门周围血管离断术后不使用止血药物, 且在术后3-4天确认无活动性腹腔出血后常规予以口服阿司匹林、皮下注射低分子肝素钙/钠等抗血小板聚集及抗凝治疗, 预防及治疗相关静脉血栓的形成。

作为门静脉系统与体循环之间的代偿途径, 自发性门体分流在降低门静脉压力中起着一定的作用, 其中最为常见的类型之一为脾肾分流, 脾静脉通过增粗的静脉属支与左肾静脉直接相连, 门静脉及脾静脉血液通过汇入增粗的左肾静脉而起到降低门静脉压力的作用<sup>(8,9)</sup>。然而, 该代偿作用在降低门脉高压的同时, 因分流所致的解剖基础, 存在着术后肾静脉血流动力学的改变, 进而可能导致肾静脉血栓的形成。因肾静脉直接汇入下腔静脉及缺少相关静脉瓣的拦截左右, 血栓存在着脱落后可能引起致死性并发症。因此针对肾静脉新发血栓, 常规予以下腔静脉滤器置入预防血栓脱落。本例患者术后第五日复查影像学检查考虑并发肾静脉血栓形成, 考虑与患者脾肾分流致肾静脉血流动力学改变有关, 及时予以预防性下腔静脉滤器置入, 口服利伐沙班10mg/日抗凝治疗, 40日后复查肾静脉血栓消失。该例患者血栓治疗效果良好, 考虑与血栓新发、处于急性期相关, 提示在该手术后早期进行影像学检查具有一定的必要性, 一旦出现静脉血栓, 应早期干预、积极治疗, 可能获得较好的预后。

## 4. 结论

门静脉高压所致胃底食管静脉曲张破裂出血患者行脾脏切除联合贲门周围血管离断术后, 应严密监测, 警惕并发静脉血栓、尤其是易并发致死性血栓的肾静脉血栓形成。对于已经并发肾静脉血栓的患者, 应积极抗凝治疗, 必要时予以溶栓等治疗, 避免致死性血栓脱落的发生。

利益冲突: 所有作者均声明不存在利益冲突。

致谢: 无。

作者贡献声明: 无。

#### 参考文献

1. 刘腾,卢俊宇,何松. 肝硬化门静脉高压诊断方法的研究进展. 重庆医学. 2023;52:3303-3307.
2. 梁霄,杨连粤. 腹腔镜贲门周围血管离断术中国专家共识(2022版). 中国实用外科杂志. 2022;42:605-610+615.
3. 王琰,余保平. 肝硬化并发门静脉系统血栓形成风险和特征分析及列线图模型构建. 临床内科杂志. 2024;41:601-605.
4. 中华医学会外科学分会脾及门静脉高压外科学组,杨连粤,白雪莉. 肝硬化门静脉高压症食管、胃底静脉曲张破裂出血诊治专家共识(2025版). 中国实用外科杂志. 2025;45:249-256.
5. 陈琦军,黄鹏翔,李志伟. 人民卫生出版社1~9版《外科学》本科教材关于门静脉高压症治疗方法的变迁. 中国现代普通外科进展. 2022;25:1001-1005+1008.
6. 姚青青,师文,闫淼佳,等. 肝硬化门静脉血栓形成的危险

因素分析及预测模型建立. 西安交通大学学报(医学版). 2025;46:310-316.

7. 陈泽平,朱齐,朱翔,等. 脾切除术治疗肝硬化门静脉高压症继发脾功能亢进合并门静脉血栓的效果及安全性. 肝胆胰外科杂志. 2025;37:5-10.
8. 周丽丽,张春清. 门静脉高压侧支循环与食管胃静脉曲张的关系. 临床肝胆病杂志. 2023;39:2210-2216.
9. 骆佳辉,张超. 门静脉高压侧支循环研究进展. 中国介入影像与治疗学. 2025;22:360-364.

----

#### 引用本文 / Article Citation:

宋燕州, 康志龙, 张昆, 张毅明, 李志伟, 赵新. 脾切除、贲门周围血管离断术后并发肾静脉血栓形成一例. 医学新视角. 2026;3(1):48-50. doi:10.15262/npjm.2025.02014

Yanzhou Song, Zhilong Kang, Kun Zhang, Yiming Zhang, Zhiwei Li, Xin Zhao. Renal vein thrombosis after splenectomy and pericardial vascular disconnection: A case report. The New Perspectives Journal of Medicine. 2026;3(1):48-50. doi:10.15262/npjm.2025.02014